N° 6

12

DES SUPPURATIONS RÉTRO-PÉRITONÉALES DANS L'APPENDICITE

THÈSE

Présentée et publiquement soutenue devant la Faculté de Médecine de Montpellier

Le 30 novembre 1907

PAR

Philippe LAPEYRE

Né à Nîmes, le 4 octobre 1881

ROYAL COLLEGE OF SURGEONS

Pour obtenir le grade de Docteur en Médecine

MONTPELLIER

IMPRIMERIE GUSTAVE FIRMIN, MONTANE ET SICARDI

Rue Ferdinand-Fabre et quai du Verdanson

1907

PERSONNEL DE LA FACULTÉ

MM. MAIRET (✻) . . . . . DOYEN
SARDA . . . . . ASSESSEUR

Professeurs

Clinique médicale	MM.	GRASSET (✻)
Clinique chirurgicale		TEDENAT.
Thérapeutique et matière médicale. . . .		HAMELIN (✻).
Clinique médicale		CARRIEU.
Clinique des maladies mentales et nerv.		MAIRET (✻).
Physique médicale.		IMBERT.
Botanique et hist. nat. méd.		GRANEL.
Clinique chirurgicale.		FORGUE (✻).
Clinique ophtalmologique.		TRUC (✻).
Chimie médicale.		VILLE.
Physiologie.		HEDON.
Histologie		VIALLETON
Pathologie interne		DUCAMP.
Anatomie.		GILIS.
Opérations et appareils		ESTOR.
Microbiologie		RODET.
Médecine légale et toxicologie		SARDA.
Clinique des maladies des enfants		BAUMEL.
Anatomie pathologique		BOSC.
Hygiène.		BERTIN-SANS (H.)
Pathologie et thérapeutique générales . .		RAUZIER.
Clinique obstétricale.		VALLOIS.

Professeur adjoint : M. DE ROUVILLE
Doyen honoraire : M. VIALLETON
Professeurs honoraires : MM. E. BERTIN-SANS (✻), GRYNFELTT
M. H. GOT, *Secrétaire honoraire*

Chargés de Cours complémentaires

Clinique ann. des mal. syphil. et cutanées	MM.	VEDEL, agrégé.
Clinique annexe des mal. des vieillards. .		N...
Pathologie externe		LAPEYRE, agr. lib.
Clinique gynécologique.		DE ROUVILLE, prof. adj.
Accouchements.		PUECH, agrégé lib.
Clinique des maladies des voies urinaires		JEANBRAU, agr.
Clinique d'oto-rhino-laryngologie		MOURET, agr. libre.

Agrégés en exercice

MM. GALAVIELLE	MM. SOUBEIRAN	MM. LEENHARDT
VIRES	GUERIN	GAUSSEL
VEDEL	GAGNIERE	RICHE
JEANBRAU	GRYNFELTT ED.	CABANNES
POUJOL	LAGRIFFOUL.	DERRIEN

M. IZARD, *secrétaire.*

Examinateurs de la Thèse

MM. TÉDENAT (A.), *président.*
ESTOR, *professeur.*

MM. SOUBEIRAN, *agrégé.*
RICHE, *agrégé.*

La Faculté de Médecine de Montpellier déclare que les opinions émises dans les Dissertations qui lui sont présentées doivent être considérées comme propres à leur auteur ; qu'elle n'entend leur donner ni approbation, ni improbation.

A LA MÉMOIRE DE MON PÈRE

A MA MÈRE

A MES PARENTS

A MES MAITRES

A MES AMIS

P. LAPEYRE.

AVANT-PROPOS

Avant d'exposer notre sujet de thèse, nous sommes heureux de nous rappeler combien tous nos Maîtres de la Faculté de Médecine de Montpellier ont su, dès le début de nos études médicales, nous faire aimer leur enseignement par la bienveillance qu'ils nous ont toujours prodiguée et par les conseils si utiles qui nous ont déjà servi de guide dans maintes circonstances. Vers tous nos Maîtres va donc l'expression de notre gratitude et de notre reconnaissance.

Nous remercions particulièrement M. le professeur-agrégé Soubeyran qui a bien voulu nous inspirer le sujet de notre thèse sur une forme nouvelle d'une maladie, qui, par sa fréquence et sa gravité, mérite d'attirer sérieusement l'attention des praticiens.

Nous tenons à remercier également M. le professeur Tédenat du grand honneur qu'il nous fait en acceptant la présidence de cette thèse ; par la netteté et la clarté des exposés de ses cliniques, ce Maître a su toujours captiver notre attention et nous donner le goût des études chirurgicales ; ce qui nous a été d'un grand profit au cours de notre internat en Algérie.

Nous remercions sincèrement M. le professeur Estor

et M. le professeur-agrégé Riche d'avoir bien voulu faire partie du jury de notre thèse.

Nous avons eu le bonheur, au cours de nos études, d'avoir su gagner l'affection de nos camarades, qui n'ont cessé pendant sept ans de nous témoigner leur estime et leur amitié.

INTRODUCTION

Par suppurations rétro-péritonéales dans l'appendicite nous voulons parler des abcès siégeant dans la fosse iliaque droite, en arrière du cœcum ou du côlon ascendant et sous le péritoine.

Les malades atteints de ces suppurations offrent des symptômes souvent peu marqués ou faisant même quelquefois défaut ; aussi combien sont morts que l'on n'a pas opérés ou qui ont été opérés trop tard faute de symptômes fonctionnels violents et nets ! Ces malades avaient une appendicite rétro-cœcale et ont été emportés par septicémie ou par péritonite généralisée.

Il pourrait nous sembler cependant que des lésions aussi bien limitées et situées dans une région toujours la même, devraient donner à ces abcès d'origine appendiculaire des caractères propres et bien définis. Il n'en est rien ; et dès lors, quelle variété d'aspects nous présente cette forme et quel soin il nous faudra apporter pour tâcher de donner une description assez précise ! Aussi tous nos efforts tendront-ils à dégager les caractères essentiels, en nous appuyant sur des observations qu'a bien voulu nous fournir M. le professeur-agrégé Soubeyran et sur d'autres prises au cours de nos lectures.

Dans ce travail nous essaierons d'étudier l'anatomie de l'appendice et, en particulier, sa direction souvent variable

pour certaines raisons que nous chercherons à établir ; nous nous attacherons très soigneusement à l'étude des lymphatiques de cette région, ce qui nous permettra peut-être d'en tirer dans la suite la pathogénie. Nous passerons après au siège de ces abcès et nous exposerons des observations originales, qui nous seront d'un grand secours pour donner la symptomatologie et le diagnostic de cette maladie.

Enfin, nous ajouterons quelques mots sur le traitement et nous tâcherons d'indiquer le plus clairement possible quelques conclusions pratiques.

DES

SUPPURATIONS RÉTRO-PÉRITONÉALES

DANS L'APPENDICITE

HISTORIQUE

Jusqu'à ces derniers temps, l'appendicite rétro-cœcale paraît n'avoir été connue du chirurgien que par ses complications et, cependant, par son extrême gravité, par son diagnostic difficile, par sa pathogénie encore peu élucidée, sa physionomie particulière semble mériter d'être mise en lumière.

L'histoire de l'appendicite, si chargée de faits, offre à ce point de vue une lacune que quelques auteurs seulement ont essayé de combler. Lockwood lui a consacré quelques pages dans son Traité de l'appendicite, tout récemment publié.

MM. Cavaillon et Chabanon, de la Faculté de Lyon, ont décrit des formes sous-péritonéales de l'appendicite rétro-cœcale et ont fait insérer dans le journal *La Province Médicale* un article très intéressant.

Nicod, dans sa thèse (Paris 1904), parle bien de l'appendicite rétro-cœcale, mais cet auteur n'a pas établi une

distinction nécessaire entre les cas où l'appendicite rétro-cœcale évolue complètement à l'intérieur du péritoine et ceux où les suppurations rétro cœcales fusent soit rapidement, soit plus tard dans le tissu cellulaire sous-péritonéal.

Dans les premiers cas, il s'agit d'une collection péritonéale isolée du grand péritoine par des adhérences; dans les seconds cas, le pus se dirigera en dehors et en dedans du côlon ascendant, quelquefois même il viendra former des abcès sous-phréniques ou péri-hépatiques, mais toujours intra-péritonéaux, tels que les a décrits M. le professeur agrégé Lapeyre.

Couraud a décrit le syndrome bien connu de la psoïte appendiculaire. Munro (1), Broca, Jayle ont publié des cas d'abcès pré-rénaux d'origine appendiculaire; la relation historique de l'autopsie de Gambetta (*Gazette hebdomadaire*, 1883, et clinique de Lannelongue) indique bien une suppuration rétro-méso-colique.

Vautrin a fait connaître un cas d'abcès rétro-colique appendiculaire dans lequel l'uretère était épaissi et dilaté; avant l'intervention, on avait posé le diagnostic d'hydronéphrose.

Bonjour et Anguy ont étudié les adénites péri-appendiculaires. Pour Bonjour, elles siègent dans le méso appendice ou dans l'angle iléo-cœcal. Les adénites suppurées sont rares dans le mésentère. Sprengel ne rapporte que les deux cas de Riedel. On connaît quelques observations qui relatent des adénopathies suppurées intra-mésocoliques ou mésentériques (Hanoteau, Rendu, Ricard, Hillairet, Robinson (2), Munro, Abbadie).

---

(1) *Annals of surgery*, 1905.

(2) *Lancet*, 1885.

M. le professeur Vignard, chirurgien de la Charité à Lyon, a publié sur les suppurations rétro-cœcales et rétro-coliques d'origine appendiculaire des observations qui, réunies à celles de M. le professeur agrégé Soubeyran, nous serviront de documents très précieux.

C'est en nous basant sur ces dernières observations que nous allons entreprendre l'étude des suppurations rétro-péritonéales dans l'appendicite.

OBSERVATIONS

Au lieu d'aborder de suite l'étude proprement dite de notre sujet, nous estimons qu'il est préférable d'exposer les diverses observations que nous avons recueillies. Cela nous permettra d'établir d'une manière certaine l'existence des suppurations rétro-péritonéales dans l'appendicite et de donner en même temps une idée d'ensemble.

Nous citerons d'abord les deux observations qu'a bien voulu nous communiquer M. le professeur agrégé Soubeyran et ensuite celles qui nous paraîtront les plus concluantes.

Observation Première

(Due à l'obligeance de M. le professeur Soubeyran)

Appendicite. — Abcès rétro-colique. — Drainage abdominal. — Fistule stercorale consécutive. — Guérison

Mlle X..., âgée de 23 ans, institutrice, entre, le 8 octobre 1906, à l'hôpital Suburbain de Montpellier, dans le service de M. le professeur Tédenat, suppléé par M. le professeur agrégé Soubeyran, pour une appendicite.

Histoire de la maladie. — Le 3 octobre 1906, brusquement, la malade fut prise d'une crise appendiculaire

typique, avec vomissements, douleur vive dans la fosse iliaque droite, ballonnement, température élevée.

Ces phénomènes persistant, elle entre le 8 à l'hôpital.

Examen. — La fosse iliaque droite est tendue, occupée par une masse douloureuse remontant plus haut que le point de Mac Burney ; les muscles sont contracturés, le palper est mal supporté. La malade ne vomit plus, l'état général est touché, le facies est cerné. T., 38°5 le soir. Le 12 octobre, la température est tombée, il persiste une induration iliaque qui fait penser à un abcès, et l'on se décide à opérer.

Opération le 13 octobre 1906.

Incision oblique habituelle (anesthésie avec l'appareil Soubeyran-Demelle), puis, sans inciser les muscles, on passe derrière le muscle grand oblique en ouvrant sa gaine.

Le ventre ouvert, le cœcum est aperçu, mais l'appendice est invisible et l'on ne voit rien d'anormal dans la région ; on récline le cœcum en haut et l'on voit à l'origine du côlon ascendant, derrière lui dans son méso (1), une tuméfaction rétro-péritonéale qui se crève sous le doigt, et il coule un verre à bordeaux de pus jaunâtre, bien lié, fétide, d'odeur fécaloïde. L'orifice est agrandi ; au doigt, la cavité paraît avoir 6 à 8 centimètres de long ; l'intestin a été bien protégé par un lit de compresses.

Un drain du volume de l'index est mis sous le cœcum, de la gaze l'entoure, sans être trop tassée. On referme à trois plans.

Suites opératoires. — Excellentes et apyrétiques.

Mais au premier pansement, on s'aperçoit qu'il s'est

(1) Voir le travail de M. le professeur agrégé Soubeyran. *Revue de chirurgie*, sur les mésos.

fait une fistulette stercorale, probablement rétro-colique (paroi intestinale usée par l'abcès) qui se referme spontanément au bout de trois semaines.

La malade sort bien guérie au commencement de novembre.

Réflexions. — Il s'agissait ici d'une appendicite; l'appendice étant à type rétro-cœcal postérieur et ascendant, il avait presque disparu, mais des fragments en furent vus et enlevés pendant l'opération.

L'abcès était rétro-colique.

Observation II

Observation résumée due à l'obligeance de M. le Professeur agrégé Soubeyran.

Appendicite. — Abcès rétro-péritonéal; incision sans résultat, ouverture spontanée de l'abcès ; guérison.

Histoire de la maladie. — Madame B..., âgée de 60 ans, de Générac, souffre depuis environ trois mois de douleurs dans la fosse iliaque droite, avec poussées fébriles de moyenne intensité, et ballonnement intermittent, ce qui l'oblige à garder le lit, et elle est extrêmement affaiblie ; cependant nous pouvons démêler que la crise initiale fut plus brusque et semblable aux crises appendiculaires typiques.

Examen. — L'état général est très précaire, il y a de la température (38° — 38°,5 le soir), la langue est sèche ; des douleurs vives existent dans la jambe droite et la fosse iliaque droite. Le bas ventre est ballonné, tendu surtout à droite ; le palper révèle dans la fosse iliaque droite de la contracture musculaire, de la douleur diffuse, et pénètre une vague tuméfaction, peu nette, qui fait penser à l'appendicite ; toucher vaginal et rectal négatifs.

L'existence de la température confirme l'idée d'appendicite.

Opération le 6 mars 1907. — Anesthésie très surveillée avec notre appareil, en raison de la faiblesse de la malade.

Incision de la fosse iliaque, oblique et plus basse que d'habitude, car nous pensions trouver du pus à la partie inférieure de la fosse iliaque.

Le cœcum est repéré, il est intact, l'appendice cherché avec soin est invisible, pas trace d'inflammation.

En raison de la faiblesse de la malade, nous n'osons pas pousser plus loin nos recherches : deux drains sont laissés en place, car l'idée d'un abcès est chez nous très arrêtée, malgré que notre entourage soit convaincu que nous avons fait une besogne médiocre.

Suites opératoires. — Le soir même et le lendemain, les douleurs se calment, la fièvre est tombée de 38°5 à 37°.

Le troisième jour, la température reparaît et monte progressivement à 38°5 et 39°, les douleurs sont redevenues très vives, le malade décline rapidement et nous redoutons une issue fatale.

Mais voici que le 11, cinq jours après l'opération, subitement la malade émet par ses drains une assez grande quantité de pus, verdâtre, d'odeur infecte, mais non fécaloïde : *un abcès s'est vidé ;* aussitôt une détente se produit : plus de fièvre, plus de douleurs, la malade reprend des forces et se trouve guérie au commencement du mois suivant.

A l'heure actuelle elle a repris ses occupations depuis longtemps.

Réflexions. — Il s'agit encore ici d'une histoire appendiculaire : les débuts, la marche en sont fort nets.

L'intervention montra qu'il n'existait rien dans le péri-

toine de la fosse iliaque, ni du côté de l'intestin (appendice disparu).

L'abcès qui se vida existait cependant, mais évidemment sous le péritoine, et les drains lui permirent de couler dehors.

Observation III

(Vignard, chirurgien de la Charité, Lyon

B..., 18 ans, est pris, le 2 août 1906 au soir, de coliques violentes à la suite d'une indigestion provoquée par l'ingestion de pêches et de lait.

Le 3, les douleurs persistent.

Le 4, le malade est vu par son médecin qui constate que la température est à 40° et le pouls à 130. Le malade a eu plusieurs vomissements verdâtres.

Je vois le malade en consultation le 4 août, à 4 heures du soir. Le faciès est anxieux, les yeux sont cernés, le ventre est un peu ballonné, beaucoup moins douloureux, paraît-il, que la veille. On peut le palper assez bien. La sensibilité s'étend jusque dans la fosse iliaque gauche. Pas de sensibilité prédominante au point de Mac Burney. Pas de matité, pas d'empâtement dans la fosse iliaque droite. Toucher rectal négatif. Température : 39°8. Pouls 130.

Je propose une intervention immédiate qui est repoussée énergiquement. J'obtiens cependant le transport immédiat dans une maison de santé pour pouvoir surveiller le malade.

Le lendemain matin, amélioration sensible. Le ventre n'est pas douloureux, le malade est allé à la selle (il a rendu des pelures de pêche). La respiration, qui, la veille, était

de 28, est tombée à 22. Le pouls est à 110. Température : 38°6. Le soir 39°2.

Le 5, l'amélioration est encore plus sensible, les phénomènes douloureux ont disparu complètement ; les yeux et la physionomie ont retrouvé leur expression habituelle. Le pouls est à 110.

Nouvelle selle. Gaz. La diète et la glace sont continuées. Température : le matin 39°, le soir 38°9.

Le 6. Même état général, le malade a faim et voudrait s'asseoir sur son lit. La température, le matin, est à 38°3, le soir à 38°6.

Diète et glace ; le malade boit seulement un peu de vin malgré la défense qui lui a été faite. Son entourage, qui le considère comme hors de danger, a cru pouvoir lui passer cette fantaisie.

Dans la nuit du 6 au 7, il recommence à souffrir ; il reprend le facies anxieux et angoissé des premiers jours.

Le 7, au matin, je trouve la scène complètement changée; le teint est terreux, la respiration est courte et rapide, le ventre s'est ballonné, la température est remontée à 39°9, le pouls est incomptable, les extrémités sont asphyxiques.

Opération immédiate. A l'ouverture du ventre, issue d'une quantité considérable de sérosité louche.

Au moment où le cœcum est soulevé, issue d'une énorme quantité de pus franc, épais.

C'est là que siégeait l'abcès primitif.

Etant donné l'état général, l'appendice n'est pas recherché.

Mort dans l'après-midi.

Observation IV

(Résumée dans la thèse de Nicod, Paris)

Enfant de 12 ans, entrée à Trousseau dans le service de Jalaguier, le 13 février 1895.

Début brusque il y a quinze jours. A son entrée, tous les symptômes d'une péritonite généralisée. La palpation ne donne rien, la recherche de l'empâtement étant rendue difficile par le ballonnement du ventre.

Opération par Jalaguier. — Dès l'ouverture du ventre s'écoule un pus verdâtre. Le doigt pénètre dans une collection précœcale qui communique avec une autre *rétro-cœcale* qui, après avoir rempli la cavité pelvienne, remonte vers le foie. Mort.

Autopsie. — L'appendice remonte derrière le cœcum, il est perforé. Il est probable, à en juger par les fausses membranes qui existent, que le foyer rétro-cœcal était primitivement circonscrit, mais qu'à la suite d'une inflammation plus violente, les fausses membranes se sont rompues et ont déterminé ainsi une seconde poche antérieure.

La laparotomie faite quelques jours plus tôt aurait permis d'évacuer ce foyer rétro-cœcal circonscrit paraissant sur la voie de la guérison.

Observation V

(Vignard)

M. J..., 8 ans. Entré le 7 septembre 1905 dans mon service, à la Charité.

Chez ce petit malade, le début de l'affection remontait au 30 août et avait été marqué par une douleur en coup de fouet, disaient les parents, et par deux vomissements. Puis, la douleur s'était atténuée et le malade avait eu, pendant plusieurs jours, une selle quotidienne.

Cependant, les mêmes phénomènes s'étant renouvelés peu après, on l'amena à la Charité.

A l'entrée, le ventre est un peu ballonné, surtout à droite, très douloureux à ce niveau. On a la sensation d'un plastron très net sur une longueur de trois travers de doigt. La température = 38°. On opère dès l'entrée : on tombe dans un abcès antérieur très volumineux, puis de cette première poche on passe dans une seconde, placée sous le cœcum et remontant assez haut pour obliger à faire une contre ouverture lombaire. L'appendice perdu dans des adhérences sous cœcales ne peut être extirpé. Guérison le 29 octobre.

Observtion VI

(Vignard, chirurgien à la Charité de Lyon)

S. J..., 14 ans. Entré le 12 décembre 1905, dans mon service à la Charité.

Début le 8 décembre au soir par des douleurs et des vomissements. Purgation : une selle.

A son entrée, le malade à un facies souffrant, anxieux. T. 40° ; Pouls 140.

Le ventre est rétracté, douloureux. On ne sent rien, sauf une très légère résistance au ras de la partie supérieure de l'arcade crurale.

Toucher rectal. Rien.

Opération à l'entrée. Rien dans la cavité péritonéale, mais, sous le cœcum, un verre à liqueur de pus fétide.

L'appendice est couché sous le cœcum, il est gros, perforé à sa partie moyenne avec un calcul à son intérieur.

On ne peut le réséquer que partiellement, faute de pouvoir mobiliser un peu le cœcum.

Le 13 décembre : *Point hépatique douloureux, le foie est gros et déborde les fausses côtes.* Cependant il n'y a pas d'ictère, pas d'urobiline dans les urines, on n'y trouve pas non plus d'albumine.

La température oscille entre 37°5 et 38°, mais l'état général reste inquiétant. Pendant trois jours, on fait du sérum à des doses variant entre 300 et 500 gr. Petit à petit, l'état général se relève.

L'enfant n'est complètement remis que le 12 février, c'est-à-dire plus de deux mois après le début des accidents.

Observation VII

B. J..., 11 ans. Entré à la Charité, le 18 décembre 1905.

L'enfant a présenté, dans les quinze jours qui ont précédé son admission dans mon service, une angine à fausses membranes d'origine sûrement diphtérique, car une épidémie de diphtérie sévissait à ce moment dans son

pays et a donné lieu à plusieurs décès. Cette angine est guérie.

Le début de l'affection actuelle remonte au 15 décembre. Ce jour-là apparurent des douleurs et des vomissements qui ont duré jusqu'au jour de l'admission à l'hôpital.

A l'entrée, le ventre est douloureux et un peu ballonné, on trouve une zone d'empâtement à peine sensible au ras de la crête iliaque et de la partie supérieure de l'arcade crurale. Etat général grave.

Opération le soir même. — Anses grêles libres un peu rouges, pas de liquide dans le péritoine. Sous le cœcum abcès contenant un demi-verre de pus avec un appendice gangréné et un calcul. Ce que l'on résèque de l'appendice a environ 2 centim. Deux drains sous le cœcum.

Pendant la nuit, l'enfant a un vomissement marc de café.

Le 19 et le 20, deux autres vomissements dans lesquels on trouve des ascarides.

Pendant ces deux jours, la température oscille entre 38°4 et 38°9.

Les urines contiennent une grande quantité d'urobiline. Sérum.

Le ballonnement du ventre reste modéré.

Le 21, nouveau vomissement qui rejette trois ascarides. Décès le 21 au soir.

Le pus de l'abcès a été examiné et ne contenait pas de bacilles de Loeffler.

Peut-être la gravité de cette appendicite a-t-elle été augmentée par le terrain sur lequel elle a évolué, l'enfant ayant eu quelques jours auparavant une attaque de diphtérie.

Observation VIII

X..., dix ans. Début le 24 mai 1906 par quelques douleurs, des troubles digestifs caractérisés surtout par de la diarrhée, pas de vomissements. On croit à une légère poussée d'entérite. Glace et diète absolue. La température le 25 et le 29 oscille entre 38°5 et 39°5. Une seule fois elle s'élève à 40°. Le ventre reste plat, un peu douloureux à droite.

Entre le 29 mai et le 2 juin la température s'abaisse lentement. Le 2 juin le thermomètre marque 37°8 le matin, 37°6 le soir.

Le 3 juin je vois l'enfant pour la première fois. Il est pâle et amaigri car la diète a été rigoureuse depuis dix jours. Son ventre ne présente aucune trace de ballonnement. Il est sonore aussi bien à droite qu'à gauche, et un peu douloureux dans les deux fosses iliaques.

Cherche-t on à pénétrer dans le bassin en déprimant la paroi au-dessus et au ras de la crête iliaque et de la partie supérieure de l'arcade crurale, on sent une résistance plus marquée que du côté opposé. La pression en arrière dans la région lombaire est douloureuse, la cuisse n'est pas fléchie sur le bassin.

Le toucher rectal fait sentir à bout de doigt une petite tuméfaction douloureuse dont il est impossible d'apprécier exactement la consistance.

Le pouls est entre 100 et 110. Le foie n'est ni gros, ni douloureux Pas d'ictère. L'état général n'est pas affecté.

Opération immédiate.

Incision de Roux. Au moment où le doigt arrive sur le bord externe du cœcum le pus apparaît ; le décollement étant poursuivi, il en sort un flot énorme. La main est alors glissée sur les flancs du bassin, et une nouvelle poussée de pus se fait venant de la profondeur. La surface décollée et occupée par l'abcès est énorme. Elle s'étend sous le côlon jusqu'au dessous du foie, et en bas se prolonge dans le bassin ; la *cavité* péritonéale générale paraît intacte.

Trois drains.

Un drain lombaire, un autre sous le cœcum, le troisième plongeant dans le bassin et sortant par le rectum.

L'appendice n'a pu être retrouvé.

L'enfant quitte la maison de santé le 29 juin, gardant une petite fistule stercorale.

Observation IX

(Vignard)

G... C... 7 ans. Entre le 15 octobre 1906 dans mon service à la Charité.

Le début remonte au 7 octobre. Il a été marqué par des vomissements qui ont fait croire à une indigestion.

Un lavement, deux purgations.

A l'entrée le 15 octobre : température, 39°2.

Ventre plat. Pas de matité dans la région cœcale, pas de douleur au lieu d'élection. Empâtement le long de l'arcade crurale, se prolongeant vers la région lombaire. Rien au toucher rectal. Pouls 140. Pas d'ictère. Le 16, la température est revenue à 37°8. Malgré cela, et en tenant compte de la température de la veille, l'opération est pratiquée.

A l'ouverture du ventre : cavité péritonéale libre. Sous le cœcum, poche purulente dont on aspire le contenu avec l'aspirateur de Villard. L'appendice, long de 5 centimètres, est extirpé difficilement, contre-ouverture lombaire. Guérison, 3 décembre.

Observation X

Vignard

R. M..., 11 ans. Entré le 7 août 1905 à la Charité.

Début le 5 par une indigestion.

Le 6, l'enfant se lève, mais est obligé de se recoucher à cause des douleurs vives qu'il éprouve. Un vomissement.

Le 7, nouvelle tentative pour reprendre la vie normale. Le malade marche, mais avec peine et courbé en deux. Il entre à la Charité, la température égale 38°4.

Le 8 au matin, température 38°. Pouls 90. Ventre plat, mais la défense musculaire est vive. On ne sent rien.

Le 9, la température remonte à 38°8 et on se décide à opérer, malgré que l'exploration soit tout aussi négative.

Cavité péritonéale libre, sous le cœcum un verre à liqueur de pus.

L'appendice est gangrené et perforé. Par la perforation sort un calcul.

Le 17 septembre, l'enfant sort guéri.

Observation XI

Vignard

N. J..., 9 ans. Entre dans mon service le 9 mai 1905.

Crises antérieures il y a deux ans.

Début de la crise actuelle, le 30 avril, marqué par des douleurs et des vomissements et une température de 39°.

A l'entrée, prostration marquée : un vomissement.

Défense vive de la paroi à droite. Sensation d'empâtement diffus. Pas de plastron vrai ni d'abcès. Pas de douleur à la pression. Très légère matité au-dessus du rebord iliaque. Le triangle de J.-L. Petit est sonore.

Toucher rectal négatif.

La température jusqu'au jour de l'entrée a oscillé entre 38 et 39°. Elle est montée à 39°8 la veille de l'entrée. Opération ce jour-là.

Après incision, on tombe sur une anse grêle collée à la paroi. Pas de pus. En remontant sous le cæcum, le doigt crève une sorte de diaphragme et alors s'échappe un flot de pus.

L'appendice est collé sur le flanc latéral gauche et postérieur du cœcum. Il est réséqué. Il ne présente pas de perforation.

Guérison.

Observation XII

(Vignard)

L. J..., 11 ans. Entre le 19 septembre 1906, à la Charité.

Début le 15 par une douleur « en coup de fusil ».

L'enfant a vomi le 16 et le 18. La température était à

ce moment à 39°. Cependant il peut aller à pied à l'Hôtel-Dieu d'où on le renvoie à la Charité où il arrive à pied le 19 au soir. Température 38°2. Le 20 au matin 37°2. Ventre plat douloureux au-dessus de la crête iliaque. Aucune sensation nette. Pouls 94.

Le 20 au soir, 38°8.

Le 21 au matin, 38°2. Opération.

A l'ouverture du ventre on trouve de suite un peu de pus et le doigt enfoncé vers le bassin en fait sourdre plus abondamment.

Le cœcum est adhérent à la fosse iliaque. En le décollant, on trouve un long trajet qui remonte jusque sous le foie et qui oblige de faire un drainage lombaire. La température tombe, mais 6 jours après elle remonte en même temps qu'apparaissent des vomissements, et qu'on note une suppression absolue des matières et des gaz. L'occlusion cède cependant sous l'influence de lavements d'huile et de purgations à l'huile de ricin.

ANATOMIE DESCRIPTIVE ET TOPOGRAPHIQUE DE L'APPENDICE ILÉO-CŒCAL

Par le seul exposé de nos observations, il est aisé de s'apercevoir qu'il est nécessaire, si on veut trouver la clef des diverses variétés de suppurations rétro-péritonéales, d'insister un peu sur l'anatomie descriptive et topographique de l'appendice iléo-cœcal.

L'appendice cœcal ou vermiculaire est un petit tube plus ou moins flexueux, implanté généralement sur la face postéro interne du cœcum ; il communique avec cette portion d'intestin par son extrémité adhérente et se trouve fermé à son extrémité libre.

Il importe surtout au chirurgien de connaître le point d'implantation de l'appendice, sa direction, sa constitution anatomique et ses rapports avec le péritoine.

1° Point d'implantation. — Pour se rendre compte de la variété des points d'implantation, il faut s'en référer au développement du cœcum. Rappelons que pendant la période embryonnaire, le cœcum ne présente pas d'appendice. Un peu plus tard, la partie de l'organe située à l'embouchure de l'intestin grêle continue à se développer, tandis que la partie inférieure s'atrophie, se rétrécit et devient le canal vermiculaire ou appendice. Ainsi, chez

l'enfant nouveau-né, l'appendice est la portion terminale du cœcum.

Chez l'adulte, dans l'immense majorité des cas, le développement de l'ampoule cœcale est partiel et porte sur la paroi antéro-externe, si bien que l'appendice remonte au fur et à mesure, se rapproche de plus en plus de la valvule iléo-cœcale et finit par occuper la paroi postéro-interne du cœcum. Il est donc facile de comprendre que le point d'implantation de l'appendice variera suivant que le développement du cœcum s'effectuera plus ou moins au dépens de telle ou telle paroi.

2° Direction. — *Types.* — La direction de cet organe est variable : il est tantôt ascendant, descendant, externe, interne. Quand il est ascendant, il s'applique à la face postérieure du cœcum et du côlon, et peut remonter ainsi jusqu'au rein et même jusqu'au foie.

Quand il est descendant, il croise le psoas et s'engage dans le petit bassin, où il se met en rapport avec les organes de cette cavité : vessie, rectum, utérus, ovaire.

Quand il est externe, il se couche sur la portion du fascia iliaca qui recouvre le muscle iliaque.

Quand il est interne, il se porte vers les anses de l'intestin grêle. Il suit alors souvent le segment terminal de l'iléon et s'enroule parfois autour de lui à la manière d'une spirale.

Tuffier et Jeanne (*Revue de gynécologie et de chirurgie abdominale*, 1899) mentionnent douze directions différentes.

Fowler prend comme centre l'insertion de l'appendice au cœcum et fait passer par ce point des lignes répondant aux quatre points cardinaux et aux intermédiaires. Cela fait encore huit directions différentes.

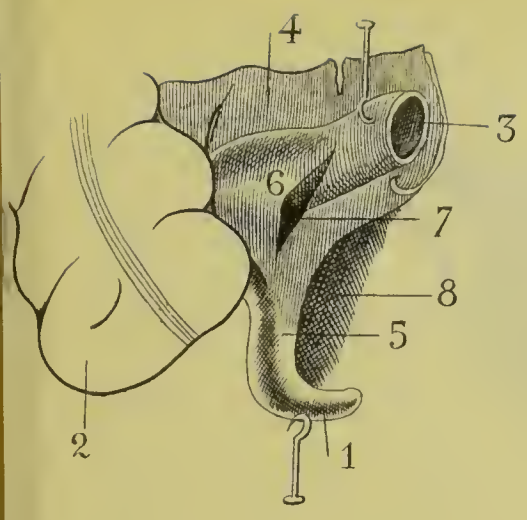

Fossette iléo-appendiculaire
ue par la face antérieure de l'iléon
et de l'appendice

1. Appendice cœcal érigné en bas. — . Cœcum. — 3. Iléon érigné en haut. — . Mésentère. — 5. Méso-appendice. — . Repli iléo-appendiculaire. — 7. Fos-ette iléo-appendiculaire. — 8. Fossettes étro-cœcales.

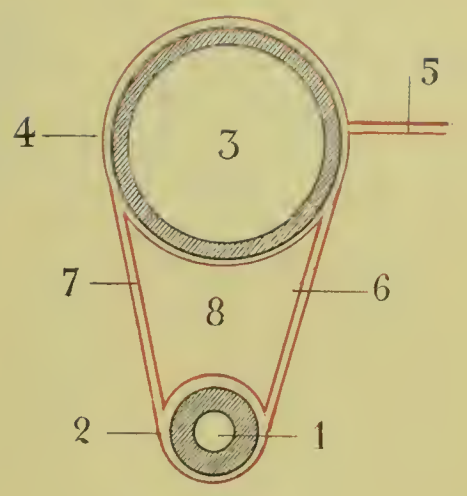

Coupe sagittale de la fossette
iléo-appendiculaire (schéma)

1. Appendice. — 2. Son péritoine. — 3. Iléon. — 4. Son péritoine. — 5. Mésentère. — 6. Méso-appendice. — 7. Repli iléo-appendiculaire. — 8. Fossette iléo-appendiculaire.

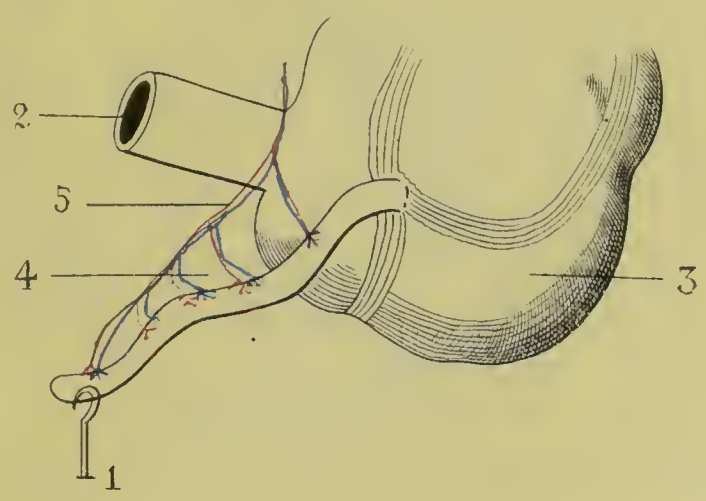

Vue postérieure du cœcum et de l'appendice

1. Appendice vermiculaire érigné en bas. — 2. Iléon. — 3. Cœcum. — 4. Méso-appendice. — 5. Artère et veine appendiculaires.

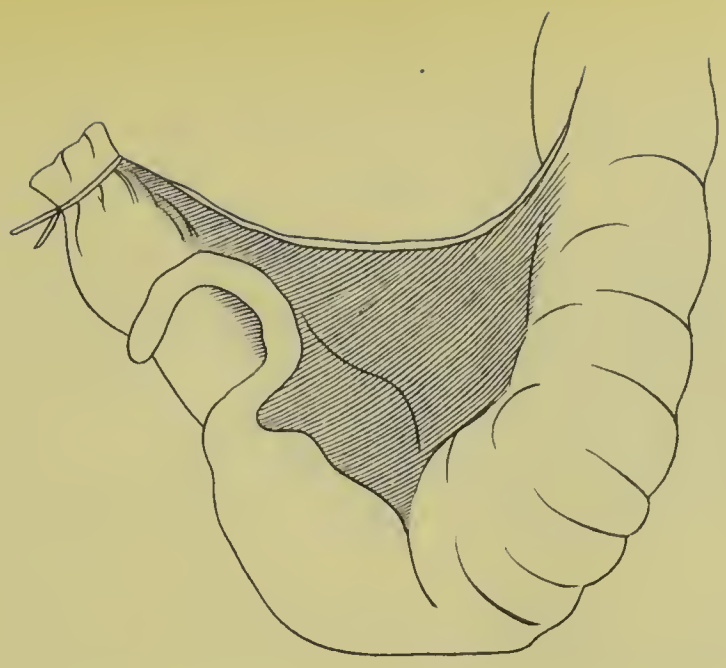

Cœcum et appendice d'un enfant nouveau-né
vus par leur face postérieure

(Cœcum et appendice fixés par un mésentère, l'extrémité de l'appendice seule libre.)

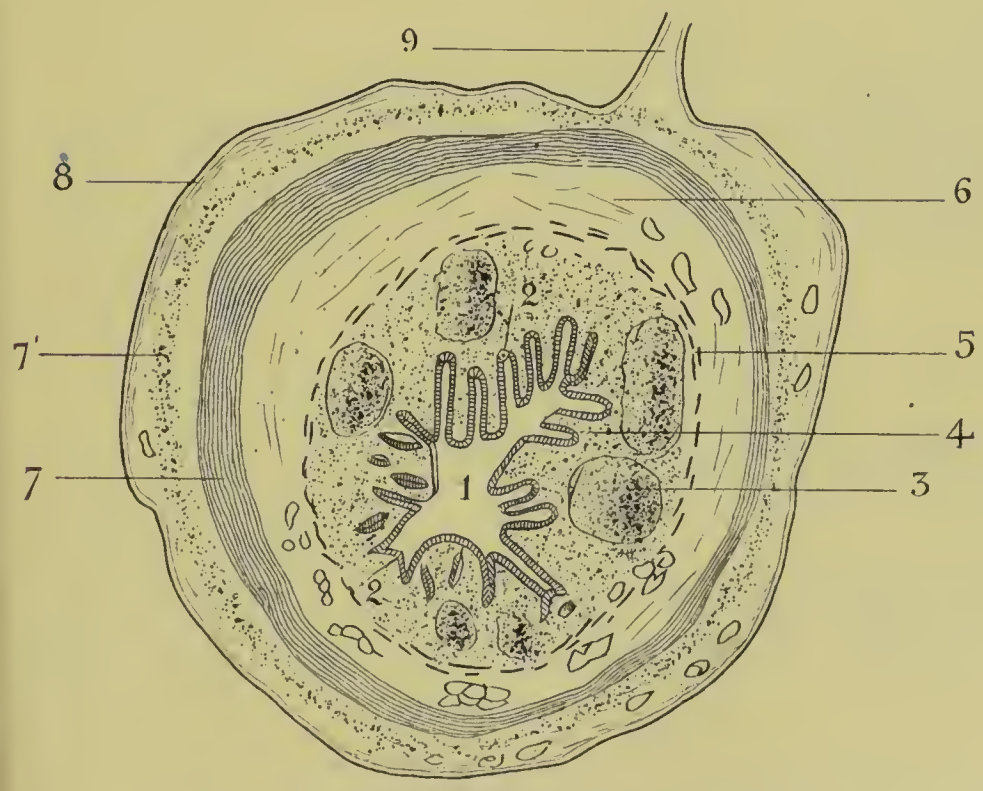

Coupe transversale de l'appendice

1. Lumière de l'appendice. — 2. Tunique muqueuse et glandes de Lieberkühn. — 3. Follicules clos. — 4. Stroma réticulé. — 5. Muscularis mucosæ. — 6. Sous-muqueuse. — 7. Tunique musculeuse. — 7'. Couche des fibres longitudinales. — 8. Revêtement péritonéal. — 9. Insertion du méso-appendice.

Gilis, dans le *Journal d'anatomie* de 1900, s'élève contre cet abus de classifications et de dénominations.

M. Laforgue a bien étudié les diverses variétés de direction, et il a remarqué que c'est le type descendant qui est le plus fréquent ; puis viennent, par ordre décroissant, le type latéral interne, le type latéral externe et le type ascendant.

Comment expliquer cette variété dans la direction de l'appendice ? Nous allons le dire en deux mots :

L'appendice n'est pas complètement flottant dans la cavité péritonéale ; il est réuni au mésentère, sauf à son extrémité libre, par un repli du péritoine, le méso-appendice, dont la hauteur et l'épaisseur diffèrent généralement suivant les individus.

3° Constitution anatomique. — Nous pensons qu'il est tout indiqué de décrire la constitution anatomique de l'appendice de l'intérieur vers la périphérie, afin de suivre pour cette étude la même voie que prennent les processus infectieux de cet organe.

A) *Tunique muqueuse.* — Elle présente :

Un épithélium cylindrique, des glandes en tube, un stroma réticulé, de très nombreux follicules clos et une *muscularis mucosæ.*

En résumé, le grand développement de l'appareil lymphoïde est le principal caractère de la muqueuse de l'appendice.

B) *La sous-muqueuse* est épaisse et constituée par du tissu conjonctif très serré et presque dépourvu de fibres élastiques.

C) *Tunique musculeuse.* — La tunique musculeuse nous offre de dehors en dedans :

1° Des fibres longitudinales;

2° Des fibres circulaires.

D) *Péritoine de l'appendice.* — Le péritoine entoure l'appendice et s'adosse à lui sur un de ses bords, où il forme un véritable méso, le méso-appendice, qui rattache cet organe au cœcum et au mésentère.

a) Fossette iléo-appendiculaire. — Le péritoine forme vers la partie inférieure de l'angle iléo cœcal la fossette iléo-appendiculaire de Jonnesco, située entre le méso-appendice et un repli péritonéal, le repli iléo appendiculaire, qui s'insère en haut sur le bord libre de l'iléon et vient se fixer en bas sur le côté interne du cœcum et sur le bord supérieur de l'appendice vermiculaire.

Le repli iléo-appendiculaire renferme quelques vaisseaux signalés par Bochdaleck, Waldeyer et Tuffier.

b) Fossettes rétro-cœcales. — On a signalé à la partie postérieure du cœcum, au niveau où le péritoine se réfléchit de la fosse iliaque sur ce dernier organe, une ou deux fossettes en forme de cul-de-sac, dont l'ouverture regarde en bas : ce sont les fossettes rétro-cœcales. Elles ne sont pas constantes, et quand elles existent, elles varient par leur nombre et leur profondeur.

Vaisseaux. — L'artère appendiculaire descend en arrière de l'angle iléo-cœcal, croise la face postérieure de l'iléon et s'engage alors dans le méso-appendice, dont elle suit le bord libre et qu'elle accompagne jusqu'à sa terminaison. Chemin faisant, elle jette sur l'appendice un certain nombre de fins rameaux, qui se ramifient sur ses deux faces et se terminent dans ses parois.

Veines. — L'artère appendiculaire est constamment accompagnée d'une veine appelée veine appendiculaire. Cette veine reçoit comme affluents, outre les rameaux qui émanent de l'appendice lui-même, deux autres rameaux qui proviennent, l'un de la face antérieure du cœcum, l'autre de la face antérieure de l'iléon.

Lymphatiques. — Les lymphatiques de l'appendice et d'une portion du cœcum aboutissent à des ganglions que M. Tixier divise en trois groupes :

Le moins important est le groupe *méso-appendiculaire* constitué par des ganglions occupant le centre du méso.

Chez la femme, le méso-appendice est relié parfois aux organes intra-pelviens par un petit repli falciforme, qui, partant de sa base, croise les vaisseaux iliaques pour venir se continuer avec le bord supérieur du ligament large correspondant. Clado donne à ce repli le nom *de ligament appendiculo-ovarien* et le considère comme établissant des communications lymphatiques entre l'appendice et l'ovaire.

Morphologiquement, il représente (Durand) le reste du méso qui enveloppait l'ovaire au moment de sa descente.

Le groupe *iléo-appendiculaire* siège au point où le méso-appendice se continue avec la fin du mésentère. C'est dans ce groupe que se trouve le *ganglion appendiculaire*, signalé par M. Clado et qui existerait constamment. Ces ganglions se continuent avec la chaîne ganglionnaire mésentérique.

Un troisième groupe *cœco-appendiculaire*, spécialement signalé par M. Tixier, est situé dans l'angle rentrant formé par la face interne du cœcum et la racine de l'appendice. Il diffère du précédent en ce qu'il se continue

en haut derrière le cœcum avec les ganglions rétro-coliques.

De ces dispositions anatomiques, il semble ressortir que les tuméfactions qui entourent l'appendice enflammé, peuvent être des adénites et que les collections purulentes ont peut-être souvent pour origine un adéno-phlegmon suppuré, ainsi que nous l'observons journellement dans d'autres régions du corps. Voilà ce que nous nous proposerons de rechercher dans notre chapitre sur la pathogénie ; mais avant d'entreprendre cette étude, nous allons nous occuper du siège des abcès produits par les suppurations rétro-péritonéales.

SIÈGE DES ABCÈS

PRODUITS PAR LES SUPPURATIONS RÉTRO-PÉRITONÉALES DANS L'APPENDICITE

Comme nous l'avons déjà signalé dans notre chapitre sur l'anatomie, on voit quelquefois l'appendice remonter jusqu'à l'angle droit du côlon et jusque sous le foie. C'est donc très haut que se développera l'abcès presque toujours en rapport avec la pointe de l'organe. La disposition anatomique la plus favorable au développement d'un abcès rétro colique et intra-péritonéal est celle qui comporte l'accolement du cœcum et du côlon au péritoine pariétal par leur bord externe à l'aide d'un pli péritonéal, plus ou moins long, appelé repli pariéto côlo-cœcal.

Si ce repli est court, l'abcès fortement bridé en dehors ne pourra s'étendre qu'en haut et en dedans ; il sera très loin de la paroi, profondément dissimulé, et peu de signes pourront le faire soupçonner.

Si le repli pariéto-colique est long, il se laissera parfois distendre et l'abcès pourra venir affleurer la paroi à la partie moyenne de la crête iliaque, non loin de la région lombaire, sous la forme d'une bande mince, légèrement rénitente, un peu mate à la percussion et au niveau de laquelle la pression est très douloureuse, mais seulement sur une étendue très limitée.

En arrière, l'abcès sera limité par le feuillet pariétal constant.

En dedans, il sera délimité par le repli péritonéal formé par le double feuillet du mésentère général ; celui-ci, arrivé sur le bord interne du côlon et du cœcum s'écarte pour les englober.

C'est en haut que le pus semble avoir le plus de tendance et le plus de facilité à s'infiltrer, du moins quand il existe un couloir libre en arrière du côlon. Ce couloir intra-péritonéal viendra forcément aboutir, s'il est long et complètement développé sous la face inférieure du foie Fortement bridé par le péritoine en arrière, le pus aura plutôt tendance à revenir en avant, dans la région de la vésicule biliaire et de l'angle colique droit, pour envahir le grand péritoine. De fait, il arrive parfois que lorsqu'on fait une laparotomie pour une péritonite d'origine appendiculaire, on voit, après issue d'une certaine quantité de liquide louche et lorsqu'on pousse le doigt dans l'angle supérieur de la plaie, dans la direction du foie, sourdre une grande quantité de pus véritable qui semble venir de dessous le foie. Notre observation IX est un cas type de ces abcès remontant jusque sous le foie.

Il n'est pas nécessaire, d'ailleurs, que l'appendice soit très long et très élevé pour donner naissance à des abcès si haut situés. Ils peuvent résulter de la propagation par inoculation de proche en proche dans le méso-appendice et réaliser l'expérience de Korte qui, poussant une injection entre les feuillets du méso-appendice, constate que le liquide filait en arrière du côlon et arrivait à la face inférieure du foie.

Si des adhérences limitent et englobent le pus du côté de la cavité péritonéale générale, celui-ci peut descendre sur les flancs du bassin et cheminer en arrière

du côté du rectum ou sur le côté droit de la vessie. La suppuration du côté du pelvis n'est pas toujours l'indice d'une situation basse de l'appendice.

Le toucher rectal, qui doit toujours être pratiqué, permet de reconnaître cette collection pelvienne, mais en même temps il peut donner une fausse indication sur le volume et le véritable siège de l'abcès. Le professeur Vignard a opéré un jeune garçon qui, depuis dix jours, présentait des phénomènes abdominaux qui furent rattachés à une appendicite, en raison de la découverte par le toucher rectal d'une collection qui commençait à pointer vers le rectum. Un examen minutieux dénotait en même temps vers la partie moyenne de la crête iliaque, à 2 centim. en dedans d'elle, une petite zone indurée et douloureuse. Enfin la douleur était encore réveillée par une pression faite en arrière, dans la région lombaire. A l'ouverture du ventre, on découvrit un abcès antérieur qui plongeait dans le bassin et qui fut drainé par le rectum et l'abdomen, mais l'abcès principal siégeait en arrière du côlon. Le drainage pelvien fut supprimé bien avant le drainage lombaire, chargé d'évacuer et d'assécher cette grande collection purulente.

Dans les formes chroniques des lésions rétro-péritonéales, l'appendice est perdu dans des adhérences qui compliquent beaucoup sa recherche sous le cœcum. Parfois il est accolé à la fosse iliaque elle-même, parfois aussi au cœcum, lequel est difficilement mobilisable et peut être déchiré quand on cherche à le soulever. Replié sous le ventre du cœcum l'appendice lui est uni par des adhérences et des fausses membranes qui masquent les reliefs, à tel point que l'on a l'impression d'une absence totale de l'appendice.

Comme exemple très instructif, nous allons emprunter

quelques détails à l'autopsie de Gambetta (1), relatée d'une façon aussi minutieuse qu'impartiale à une époque où l'appendicite était très mal connue.

« Le péritoine contient des gaz fétides et une petite quantité de liquide séro-purulent. La surface du péritoine pariétal est à peine rosée et sans traces de fausses membranes fibrineuses.

»En décollant le cœcum et en le soulevant, on découvre un foyer d'infiltration purulent contenant environ deux cuillerées de pus. Ce foyer s'étend en haut jusqu'à la partie inférieure de l'atmosphère adipeuse du rein, en dedans jusqu'à la colonne vertébrale en arrière du psoas et il envoie en bas un prolongement de 3 à 4 centimètres dans le petit bassin.

L'appendice (qui portait deux perforations) contournait l'extrémité inférieure du cœcum, puis se repliait de bas en haut pour passer en-dessous et en arrière du cul-de-sac cœcal.

» Dans la première partie de son trajet, qui mesure 5 centimètres, l'appendice est recouvert comme le cœcum auquel il adhère par la séreuse péritonéale. Mais depuis ce point, où il pénètre en arrière du cœcum jusqu'à son extrémité terminale, dans une étendue de 6 centimètres, l'appendice est situé dans le tissu cellulaire interposé au cœcum et au *fascia iliaca*. Il est dirigé là de bas en haut, il adhère à la paroi postérieure du cœcum ».

---

(1) Empruntée aux cliniques de Lannelongue.

PATHOGÉNIE

Dans les deux chapitres précédents nous avons essayé, suivant notre désir, d'établir, d'une façon assez complète, l'anatomie de l'appendice, la disposition du péritoine et des lymphatiques et le siège des abcès rétro-péritonéaux ; aussi pensons-nous avoir maintenant les éléments nécessaires pour rechercher la pathogénie de ces suppurations.

Prenons les choses à leur point de départ :

Dans l'appendicite, comme dans toute infection, l'appareil lymphatique réagit le premier, l'engorgement ganglionnaire indique simplement un processus infectieux. La richesse de l'appendice en follicules clos explique bien ce retentissement sur les lymphatiques du voisinage.

Mais si l'adénopathie est la compagne habituelle d'une infection, elle peut, dans certains cas, prendre la place prépondérante et devenir le phénomène capital.

D'autre part, l'infection peut gagner les ganglions méso, iléo et cœco appendiculaires et rétro-coliques. L'étendue en profondeur des lésions est variable et tout s'observe, depuis le ganglion simplement congestionné et enflammé, jusqu'à l'adénite suppurée réduisant l'organe à une coque nécrotique. Quénu (1) a rapporté à la

(1) Quénu, Société de chirurgie, mai 1902.

Société de chirurgie un exemple remarquable d'adénopathie appendiculaire ; le péritoine fut trouvé sain pendant l'intervention ; par contre, d'énormes ganglions tuméfiés occupaient l'angle iléo-cœcal, d'où partait, dans le mésentère jusqu'au niveau de la colonne, une chaîne lymphatique indurée. Le malade guérit d'ailleurs après résection de l'appendice.

Dans un autre cas, moins heureux, Quénu trouva à l'autopsie un ganglion rétro-colique, autour duquel s'était développé un abcès gangréneux ; dans tout le mésentère se trouvaient d'énormes ganglions tuméfiés.

L'infection du tissu cellulaire rétro-méso colique ne peut se faire qu'à travers le feuillet pariétal postérieur. En effet, le cœcum est toujours intra-péritonéal, contrairement à l'opinion des anciens auteurs. L'infection du tissu cellulaire péri-appendiculaire et péri-cœcal se développera, soit directement par une perforation haute de l'appendice, soit de proche en proche au dessus du péritoine appendiculaire intact, soit encore par l'intermédiaire des lymphatiques et des veines appendiculaires.

Nature et intensité de l'infection. — On comprend fort bien que les lymphatiques et les veines absorberont les microbes ou les poisons microbiens, quelle que soit la situation de l'appendice.

Dans l'appendicite, les examens bactériologiques ont montré l'association du colibacille et du streptocoque ; d'après Achard et Broca, le streptocoque produit les premières lésions et, consécutivement, la virulence du coli se trouve augmentée ; mais ces bacilles sont souvent associés à d'autres microbes (staphylocoques, pneumocoques), ainsi que l'ont montré les recherches de Macaigne et Achard ; dans les formes gangréneuses et

fétides, les microbes anaérobies jouent un rôle pathogène considérable établi par Veillon et Zuber. Il est à peu près certain que si on faisait une étude bactériologique des suppurations rétro-péritonéales, on trouverait les mêmes éléments microbiens que dans l'appendicite pure et simple.

Après ces diverses considérations, nous passons à l'étude de la symptomatologie, du diagnostic et du pronostic des suppurations rétro-péritonéales dans l'appendicite.

SYMPTOMATOLOGIE, DIAGNOSTIC, PRONOSTIC

Symptomatologie. — Les observations citées au commencement de notre thèse, nous permettent de donner les divers symptômes suivants :

Le malade présente plus ou moins brusquement les symptômes qui caractérisent l'appendicite au début : douleurs à prédominance dans la fosse iliaque droite. Vomissements. Fièvre, s'élevant entre 38°5 et 39°5.

Mais généralement ces phénomènes durent peu, et, en particulier, on a rarement ce ballonnement du ventre si inquiétant que l'on observe souvent dans les premiers jours de l'appendicite. Très rapidement l'orage se calme ; on voit seulement persister la douleur, les troubles digestifs, diarrhée ou constipation, l'anorexie et la fièvre, celle-ci oscille pendant deux ou trois jours entre 38° et 38°5, pour redescendre assez rapidement entre 37° et 38°.

Pendant ce temps l'examen du ventre donne peu de renseignements Il n'est pas ballonné, très peu douloureux à droite, sauf lorsqu'on veut se livrer à une palpation un peu profonde ; on est alors arrêté par une légère résistance de la paroi, bien explicable par la poussée inflammatoire des jours précédents. L'état général qui n'a vraiment été touché que pendant quarante-huit heures au plus, redevient bon, souvent même l'appétit commence à renaître et tout danger paraît écarté.

Très souvent il y a eu des selles normales.

Mais vers le cinquième ou sixième jour, soit sous l'influence d'une reprise même très prudente de l'alimentation liquide, soit à la suite d'un léger purgatif, soit même sans cause apparente, on voit les douleurs se renouveler et la température remonter au-dessus de 38°. On institue à nouveau le traitement par la glace et la diète, mais les phénomènes ne cèdent pas, l'état général décline un peu. Si à ce moment, c'est-à-dire entre le huitième et le dixième jour, on examine avec soin le malade, on s'aperçoit que l'état du ventre ne s'est pas modifié. Il y a peu ou pas de ballonnement, on a toujours une légère résistance quand on cherche à produire une dépression profonde et on réveille à nouveau de la douleur.

Le pouls, du moins chez les enfants, a une valeur peu importante ; il n'est presque jamais en rapport avec la gravité des phénomènes généraux, car il reste presque toujours très rapide, même si la situation ne comporte aucune gravité.

On a vu chez des petits malades, auxquels on avait pratiqué une appendicectomie à froid, la température ne jamais dépasser 37°5, la guérison se faire en dix jours sans le moindre incident et le pouls rester pendant une semaine entre 120 et 110. Aussi attacherons-nous beaucoup moins d'importance à sa rapidité qu'à ses caractères de force et d'amplitude.

Dans la forme que nous décrivons, la température, sans être négligeable, ne donne pas toujours des indications sûres On peut la voir osciller entre 37°6 et 38°2 avec des abcès énormes, C'est d'ailleurs un caractère assez constant dans les abcès appendiculaires Lorsque le pus est collecté et que la phase vraiment inflammatoire est passée, on voit la température s'abaisser rapidement, puis se

maintenir pendant plusieurs jours entre 37°6 et 38°3 ou 38°4 pour remonter ensuite, quand le volume de l'abcès augmente et que des régions jusque-là indemnes sont progressivement ou brusquement envahies.

Diagnostic. — De toutes les formes de l'appendicite, la variété rétro-colique ou rétro cœcale est peut être la plus difficile à diagnostiquer en temps utile : il s'agit non seulement de dépister l'appendicite elle-même, ce qui est souvent compliqué, mais encore de préciser sa localisation.

Sans parler de détails qui ne nous paraissent pas entrer dans le cadre de notre travail, nous voulons simplement indiquer les grandes lignes de l'examen à faire et les points particuliers sur lesquels il convient d'insister. Nous laisserons systématiquement de côté tout ce qui a trait au diagnostic de l'appendicite en général.

C'est généralement au troisième jour de la crise que le chirurgien est appelé auprès d'un appendiculaire. Si le diagnostic est posé d'une façon ferme, son attention se concentre immédiatement sur deux points :

1° La recherche de phénomènes péritonéaux commandant une intervention urgente ;

2° La découverte d'un plastron inflammatoire ou d'un abcès indiquant que le processus tend à s'enkyster et permettant de surseoir temporairement à toute intervention.

Or, dans le cas d'une appendicite rétro-colique ou rétro-cœcale, il ne faut pas s'attendre à rencontrer un seul des signes révélateurs des phénomènes que nous venons d'indiquer. Le chirurgien trouvera souvent le malade avec un ventre non ballonné, à peine douloureux, sonore partout,

sans empâtement ni plastron ; les vomissements (s'il y en a eu) auront cessé, la température sera en décroissance, et il pourra penser très légitimement qu'il s'agit d'une crise en voie de refroidissement. Sans doute, la chose est possible et même fréquente ; cependant cette accalmie ne devra pas faire cesser une surveillance très étroite.

Il faudra rechercher avec soin toutes les sensations d'empâtement profond qui pourront faire soupçonner un abcès très éloigné de la paroi.

L'exploration devra porter notamment et avec persistance sur la région qui avoisine la crête iliaque et la partie supérieure de l'arcade crurale. Quand bien même tout le reste du ventre serait souple et sonore, s'il existe un abcès on percevra, à ce niveau, en essayant de déprimer les plans musculaires, une sensation de résistance très nette ; on s'apercevra que l'on pénètre moins aisément dans la fosse iliaque droite que dans celle du côté opposé : on éveillera une douleur lointaine révélatrice d'un foyer dissimulé.

Il faudra aussi avoir soin de palper la région lombaire ; non parce que les abcès y sont fréquents, mais parce que les plans mous qui remplissent l'échancrure costo-iliaque sont sous-jacents au côlon ascendant, et qu'une dépression profonde, faite lentement avec deux ou trois doigts, éveillera de la douleur, lorsqu'un abcès sera en voie d'extension au-dessous du côlon ascendant.

Quand l'abcès sera un peu accusé et, sans même qu'il ait envahi les tissus sous-péritonéaux, on le sentira aisément par cette exploration.

Le toucher rectal sera toujours pratiqué et s'il révèle la présence d'un abcès, il ne faudra pas se hâter de conclure à l'existence d'une appendicite pelvienne. Ce que nous avons dit des migrations basses des abcès rétro-

cœcaux, suffit à expliquer cette restriction. Enfin, il faudra explorer la jambe au point de vue de sa mobilité : savoir s'il existe une légère flexion de la cuisse, si l'extension complète est facile ou douloureuse. On décèlera ainsi parfois un léger degré d'irritation du psoas iliaque au contact d'un abcès encore séparé de lui par une barrière péritonéale et aponévrotique.

Comme dans l'appendicite, l'état du foie et des urines sont l'objet d'examens répétés.

Le nombre des globules blancs est un signe d'une grande valeur pour apprécier la formation et l'extension des abcès. Il est appelé à rendre de très grands services dans le diagnostic de ces suppurations profondes et peu accessibles à l'examen direct.

Pronostic. — Si l'exploration du ventre n'est pas faite à ce moment méthodiquement, complètement, on peut passer à côté d'une collection purulente nette. Celle ci continuera à se développer, le pus remontera de plus en plus vers le côlon ou bien descendra du côté du pelvis, à moins qu'à un moment donné l'abcès ne crève dans la vessie ou le rectum, ou n'envahisse la grande cavité péritonéale, donnant brusquement naissance à des symptômes inattendus ; généralement, le pronostic sera fatal dans ces conditions.

En l'absence de tout symptôme abdominal, il faut tenir grand compte de la température. On s'imagine volontiers que les températures élevées, c'est à dire supérieures à 38.5 ont seules une valeur au point de vue de la gravité du pronostic.

Lorsque le thermomètre oscille entre 37°8 et 38°4, on se rassure et l'on est presque tenté de déclarer qu'il n'y a pas de fièvre.

Si, par hasard, la température reste pendant quarante-huit heures au-dessous de 38°, on ne se donne même plus la peine de penser à la moindre complication. Or, nous croyons avoir assez démontré par des exemples que lorsque l'abcès est formé et enkysté loin de la cavité péritonéale, la température s'abaisse et reste basse pendant deux ou trois jours pour remonter ensuite. Il ne faut donc pas se laisser aller à une sécurité qui peut être préjudiciable au malade. Lorsqu'au troisième ou quatrième jour et, à plus forte raison, au-delà, un appendiculaire a une température égale ou supérieure à 38°, on peut être certain qu'il y a du pus.

Si l'on constate la présence d'un plastron ou d'un abcès dont on peut facilement apprécier et surveiller l'extension ou la rétrocession, rien ne presse d'opérer : la glace, la diète absolue (avec proscription de tout liquide) pourront amener la disparition de tous les symptômes.

Si l'on ne sent rien, soit parce que le ventre est ballonné, soit même lorsqu'il est plat et suffisamment souple, il faut se dire que cet abcès non douteux évolue en un point où l'exploration ne peut pas l'atteindre et ne permet point de le surveiller.

Il y a tout à craindre de son extension sournoise, soit du côté du péritoine, soit vers le bassin, soit sous le foie, soit dans les plans sous-péritonéaux de la fosse iliaque et de la région lombaire, soit vers la vessie.

Il y a indication très précise à couper court à son évolution.

Enfin, dans les cas subaigus et presque chroniques, avec fièvre légère et oscillante, troubles digestifs inconstants, amaigrissement, douleurs surtout prédominantes à droite, mais plus ou moins passagères, il faudra rechercher avec soin, dans les antécédents éloignés ou récents,

les symptômes d'une crise appendiculaire nette ou larvée explorer les alentours de la région cœcale, et aller jusqu'à la laparotomie exploratrice si on a quelque raison sérieuse de suspecter l'appendice.

En effet, si le pronostic de l'appendicite rétro-cœcale est moins grave immédiatement que celui d'une inflammation développée autour d'un appendice libre dans la cavité abdominale, il peut le devenir assez rapidement et surtout à échéance plus longue. Ce qui doit le rendre réservé, c'est la difficulté d'établir un diagnostic précis, c'est aussi l'allure sournoise du processus inflammatoire, qui évolue à l'abri de tout contrôle et plutôt de façon à calmer les inquiétudes, endormir toute surveillance, ou égarer le diagnostic.

Même lorsqu'une intervention heureuse vient dénouer la situation, il faut compter avec les grands délabrements que nécessite l'ouverture d'abcès étendus et avec l'atteinte que peut subir l'état général du fait d'une suppuration longue et de la résorption lente de produits infectieux.

TRAITEMENT

Dans le chapitre précédent, nous avons suffisamment insisté sur les signes qui doivent faire soupçonner ou découvrir un abcès profond Quand ces signes existeront, il ne faudra pas hésiter à opérer.

Dès lors, l'intérêt réside surtout dans la façon dont il faut se comporter au point de vue opératoire :

Nous établirons des distinctions suivant les cas :

I. Cas aigus. - 1° *L'abcès est perceptible.* Il faut inciser au point où l'abcès fait le plus nettement saillie : s'il est perceptible franchement en arrière dans la région lombaire, on pratiquera l'incision dans cette région, quitte à recouvrir ensuite à des débridements latéraux ou antérieurs quand cela sera nécessaire.

Si le pus fait saillie en dehors à la partie antérieure de la crête iliaque et à la partie supérieure de l'arcade crurale, l'incision de Roux, légèrement rapprochée de la crête iliaque, pourra suffire ; mais très souvent l'abcès remonte plus haut et Grinda, de Nice, a préconisé au Congrès de Moscou et à la Société de chirurgie de 1897 une incision lombo-iliaque qui part en arrière du bord externe de la masse sacro-lombaire, s'incurve en bas parallèlement à la crête iliaque et à un travers de doigt au-dessus d'elle

pour se terminer à 3 centimètres en avant de l'épine iliaque antéro-supérieure. Au fond, toutes les méthodes, toutes les incisions nous semblent défendables quand on sent l'abcès ; dans ce cas, on l'ouvre et on se laisse guider ensuite par sa cavité pour faire les débridements et les contre-ouvertures nécessaires.

2° *Abcès non perceptible ou se traduisant seulement par des symptômes à distance : psoïte.*

Il faudrait opérer de très bonne heure ces abcès non perceptibles : en effet, après la laparotomie, on trouve une cavité péritonéale non cloisonnée, un cœcum libre et des anses intestinales sans adhérences. L'opérateur est dans la crainte de provoquer l'irruption du pus et d'inoculer les parties saines.

On interviendra de la façon suivante : après l'ouverture du péritoine, si l'on constate qu'il n'y a ni abcès, ni adhérence en avant et sur le côté interne du cœcum, on glisse et on étale sur le côté interne de celui-ci des compresses destinées à refouler et à soutenir les anses grêles. On cherche ensuite à décoller le cœcum par son bord externe et à passer sous sa face postérieure. Presque aussitôt, on voit sourdre du pus. On glisse dans le trajet fait par le doigt le plus petit modèle de l'aspirateur de Villard et l'on assèche en quelques secondes toute la cavité que l'on tamponne temporairement.

Ceci fait, et après s'être désinfecté les mains avec soin, on insinue le doigt contre les parois du bassin vers le fond de la cavité pelvienne pour voir s'il n'y a pas un prolongement de l'abcès qui existe fréquemment. L'intestin grêle est réfléchi avec un large écarteur placé au-dessus des compresses. Les bords de la plaie ont été également

protégés par des compresses munies de pinces. Si le doigt fait remonter du pus, on évacue encore la collection à l'aspirateur et on tamponne.

Il faut alors rechercher l'appendice en se repérant sur son insertion au cœcum et faisant soulever celui-ci. Quelquefois le doigt glissé dans la poche rétro-cœcale l'accrochera facilement et le saisira sur l'une des parois de l'abcès. D'autres fois, au contraire, il sera impossible de le distinguer, surtout lorsque les plans musculo-aponévrotiques sous jacents ont été intéressés. On tombe dans des adhérences, dans un magma au sein duquel il est souvent impossible de reconnaître le cordon de consistance dure que forme l'appendice. Quant on l'a retrouvé au bout du doigt, il est possible de le ramener dans la plaie par simple traction, mais si on a quelque peine, il vaut mieux essayer de le suivre en sens inverse et de le décortiquer par la méthode sous-séreuse. En effet, son adhérence à la paroi postérieure du cœcum est souvent fort solide en quelques points, d'autres fois la paroi cœcale peut être très altérée par son immersion prolongée dans le foyer de l'abcès, et l'on peut créer des perforations larges et toujours longues à fermer. Il est difficile ,quand on résèque l'appendice au milieu du pus, de s'appliquer à des minuties opératoires. On peut se borner à placer un fil sur le méso et sur l'appendice et cautériser le bout coupé de celui-ci. L'enfouissement dans les tuniques du cœcum est plus dangereux qu'utile ; la paroi cœcale enflammée, saigne beaucoup, se déchire facilement et les sutures sont faites fatalement en dehors de toute asepsie.

L'appendice étant ou non réséqué, reste la question si importante du drainage.

Il faut toujours faire au dessus de la crête iliaque et

très en arrière une incision parallèle à l'os pour éviter autant que possible la blessure des artères lombaires.

On élargit cette incision au dilatateur, une longue pince est glissée qui vient ressortir par la plaie abdominale et on place un drain dans ce trajet artificiel.

Si la cavité rétro-colique est volumineuse, on pourra laisser le drain sous le côlon, son extrémité étant assujettie solidement aux lèvres de la contre-ouverture lombaire.

Un autre drain, placé sous le cœcum en avant, sortira par la plaie abdominale.

Enfin lorsqu'il existe un prolongement pelvien, on drainera soit par un drain debout si ce prolongement est peu important, soit à travers le rectum si l'abcès pelvien en vaut la peine.

Le point essentiel c'est de drainer en arrière; c'est par là que, dans la position couchée, s'évacuera la majeure partie des liquides septiques; c'est là que le pansement sera le plus souillé et c'est là aussi que le drain devra être maintenu le plus longtemps.

II. Cas chroniques. — Opération à froid.

Quelquefois, après avoir ouvert le péritoine, on arrive sur une masse épiploïque, ramassée en bouchon, plus ou moins épaisse; on suit avec le doigt de dedans en dehors l'épiploon adhérent et on commence à le décoller de ses adhérences externes.

Il ne faut pas s'engager au hasard dans cette gangue épiploïque, on la déchirerait, on la ferait saigner et on risquerait de se perdre. Il faut la relever du dehors en dedans et poursuivre doucement du doigt le décollement

Opération des abcès rétro-péritonéaux
(d'après Lejars)

des adhérences en dehors et en arrière du cœcum vers la masse indurée profonde qu'on sent.

Le plus souvent c'est là, en dehors et en arrière du cœcum, que l'on ouvrira le foyer purulent ; mais comme il est de siège assez variable, si on ne trouve rien que des adhérences molles, au lieu d'élection, il faut toujours suivre la paroi cœcale, se guider sur elle et conduire la besogne de dissociation avec méthode, sans hâte, sans force, sans à-coup.

Le foyer est quelquefois très haut situé, rétro-colique ou même voisin de la face inférieure du foie et c'est en remontant qu'on finit par l'atteindre. Ailleurs, c'est en bas vers le bassin, ou en dedans vers le promontoire, qu'on sent une induration, une masse empâtée ; on longera d'abord la face externe de l'ampoule cœcale, puis sa face postérieure, en explorant le devant de la symphyse sacro-iliaque et en se dirigeant vers l'angle iléo-cœcal ; c'est dans cette zone au dessous, en dedans, autour de l'ampoule, qu'on trouvera l'abcès des foyers pelviens.

Si l'on est arrivé sur l'abcès, on l'ouvre, après rupture de quelques dernières adhérences, et souvent une odeur d'une fétidité extrême signale l'issue du pus, brunâtre et sanieux.

Déterger avec des tampons la cavité, d'habitude moins vaste que dans la variété précédente, souvent multiple et cloisonnée. Avec le doigt, détruire doucement ces brides et ces tractus et se méfier des cloisons tendues, résistantes, qu'il faut respecter.

On peut s'en tenir là, faire un bon drainage et terminer l'opération, dont le but principal est en somme rempli.

Rien n'empêche cependant de la compléter en procédant à une recherche prudente de l'appendice.

L'appendicectomie à froid dans cette variété ne comporte pas d'indications spéciales, mais présente des difficultés particulières. Les reliquats adhérentiels toujours fréquents, même après les crises les mieux et les plus longuement refroidies, rendent fort difficile l'ablation de l'appendice. Celui ci est parfois accolé au cœcum dans toute sa longueur. On le soulève et on le récline en même temps que cette portion du gros intestin. Masqué par des dhérences, l'appendice ne fait presque pas de relief, et quand on l'a reconnu, il peut être très imprudent de l'enlever et de le décoller d'un bloc. Sous la pointe de l'appendice décollé ou arraché on peut trouver un amincissement considérable de la paroi cœcale ou même une véritable perforation.

Le mieux sera de recourir alors à l'appendicectomie sous-séreuse M. le professeur Poncet l'a le premier préconisée.

On emploiera ce même procédé lorsque l'appendice accolé pendant une certaine partie de son trajet au cœcum, remonte ensuite en suivant la paroi abdominale postérieure. Souvent il est impossible de soulever suffisamment le cœcum et le côlon pour le suivre dans son trajet. On l'extraira donc par voie sous-séreuse dès qu'on l'aura reconnu

Quelquefois, l'appendice est rompu, vers sa partie moyenne, ou même presque totalement détruit, on n'en trouve plus que des débris méconnaissables.

Enfin, quelle que soit la situation de l'appendice, on devra, pendant l'opération, utiliser la position renversée de Trendelenburg qui chasse les anses grêles et offre dans la plaie le cœcum isolé.

CONCLUSIONS

I. — L'appendice est parfois, et en particulier chez l'enfant, situé en position postérieure et haute derrière le cœcum et le côlon ascendant.

II. — Il en résulte, lorsqu'il s'enflamme dans cette position, une forme d'appendicite particulière, que nous appellerons rétro-cœcale ou rétro-colique suivant les cas.

Les suppurations de voisinage qui s'ensuivront seront donc rétro-cœcales ou rétro-coliques et elles pourront siéger sous le péritoine.

III. — Les symptômes de ces suppurations sont souvent vagues et peuvent, à cause de leur défaut de localisation et d'intensité, rester longtemps inaperçues. Il est nécessaire de les rechercher soigneusement soit dans les formes aiguës, soit dans les formes subaiguës ou chroniques afin d'éviter des complications péritonéales ou toxi-infectieuses très graves.

IV. — Evidemment, ces suppurations rétro-péritonéales seront rarement diagnostiquées de bonne heure ; le traitement opératoire sera donc peu souvent précoce. Mais

dans les cas aigus on ouvrira le ou les abcès, on résèquera l'appendice avec prudence et si l'on peut le faire facilement ; et, on drainera avec soin.

V. — Le drainage lombaire pourra être indiqué par le prolongement de l'abcès de ce côté.

Vu et permis d'imprimer
Montpellier, le 22 novembre 1907.
Pour le Recteur,
Le Vice-Président du Conseil de l'Université,
VIGIE.

Vu et approuvé
Montpellier, le 22 novembre 1907
Le Doyen,
MAIRET.

BIBLIOGRAPHIE

TESTUT. — Traité d'anatomie humaine.
TILLAUX. — Anatomie topographique et application à la chirurgie.
LEJARS. — Traité de chirurgie d'urgence.
GILIS. — Journal d'anatomie de 1900.
LOCKWOOD. — Traité de l'appendicite.
NICOD. — Appendicite rétro-cœcale (Thèse de Paris, 1904).
CAVAILLON et CHABANON. — Les suppurations rétro-péritonéales d'origine appendiculaire (article de la Province Médicale).
LAPEYRE. — Complications hépatiques et pleurales de l'appendicite (Revue de chirurgie, 1901).
COURAUD. — Thèse de Lyon (1894).
MUNRO. — Infection lymphatique et hépatique consécutive à l'appendicite Annals of Surgery, 1905.
VAUTRIN. — Appendicites anormales (Revue de gynécologie, 1898).
BONJOUR. — Thèse de Paris, 1901.
AUGUY. — Thèse de Lyon, 1900-1901.
ABBADIE. — Thèse de Bordeaux, 1902-1903. Abcès du foie dans l'appendicite.
HANOTEAU. — La clinique. Bruxelles, 1905.
RENDU. — Clinique médicale, t. II, 1890.
RICARD. — Société de chirurgie, janvier 1900.
HILLAIRET. — Voir thèse de Berthelin. Paris, 1894-1895.
ROBINSON. — Lancet, 1885.

SERMENT

En présence des Maîtres de cette Ecole, de mes chers condisciples, et devant l'effigie d'Hippocrate, je promets et je jure, au nom de l'Être suprême, d'être fidèle aux lois de l'honneur et de la probité dans l'exercice de la Médecine. Je donnerai mes soins gratuits à l'indigent, et n'exigerai jamais un salaire au-dessus de mon travail. Admis dans l'intérieur des maisons, mes yeux ne verront pas ce qui s'y passe : ma langue taira les secrets qui me seront confiés, et mon état ne servira pas à corrompre les mœurs ni à favoriser le crime. Respectueux et reconnaissant envers mes Maîtres, je rendrai à leurs enfants l'instruction que j'ai reçue de leurs pères.

Que les hommes m'accordent leur estime si je suis fidèle à mes promesses! Que je sois couvert d'opprobre et méprisé de mes confrères si j'y manque !